Tumores benignos de la nariz y de los senos

M François
I de Gaudemar
M Elmaleh

Resumen. – Los tumores benignos de la nariz y de los senos pueden aparecer a cualquier edad. Son muy diversos y sus manifestaciones clínicas suelen ser poco específicas, de ahí la necesidad de exámenes complementarios y en particular del diagnóstico por imágenes. En ocasiones, sólo el examen anatomopatológico permitirá establecer el diagnóstico. En este artículo se tratarán los tumores de origen embrionario, ya sean congénitos o de revelación más tardía, y los tumores adquiridos: tumores del revestimiento nasal, óseos, odontógenos y finalmente los tumores de los tejidos blandos. Los tumores específicos del tabique nasal, los mucoceles de los senos y la poliposis nasosinusal son tratados en otros capítulos de esta obra.

© 2000, Editions Scientifiques et Médicales Elsevier SAS, París. Todos los derechos reservados.

Sintomatología

La consulta por lo general está motivada por una deformación de la pirámide nasal y de la cara, por una obstrucción nasal o una epistaxis. A veces, sólo por el aspecto clínico se puede establecer el diagnóstico, como por ejemplo en los angiomas Cyrano y el rinofima. En los demás casos, la deformación de la pirámide nasal es inespecífica. Las formas más difíciles son las pequeñas tumefacciones de la raíz nasal.

La obstrucción nasal no tiene la misma presentación en el recién nacido y en el niño mayor o el adulto. En el recién nacido, la respiración es exclusivamente nasal debido a la longitud del velo del paladar y a la posición de la laringe. Sólo luego de varias semanas el niño adquiere una respiración bucal eficaz. Durante este período, todo obstáculo endonasal produce una molestia respiratoria cuyo grado depende ciertamente del tamaño y del carácter uni o bilateral del obstáculo, pero sobre todo de su localización en la fosa nasal. Es así como un tumor de algunos milímetros situado a lo largo del piso de la fosa nasal provocará una disnea mucho más importante que una masa del mismo tamaño ubicada en la parte superior de las fosas nasales. En las formas bilaterales, como los quistes nasolagrimales por ejemplo, el distrés respiratorio es mayor. El recién nacido tiene una bradipnea inspiratoria con tiraje supraesternal más o menos marcado. La existencia de un tiraje subangulomaxilar indica un obstáculo alto situado en las vías aéreas, faríngea o nasal. Como la mayoría de las disneas, la disnea de origen nasal empeora con la alimentación. Pero contrariamente a las demás, se acentúa con el sueño y desaparece con el llanto. En el niño más grande y en el adulto, la obstrucción nasal es una molestia y nunca compromete el pronóstico vital.

Otros síntomas que motivan la consulta son la anosmia, la rinorrea, las epistaxis y más raramente los dolores, que pueden ser nasales o malares, atrayendo desde un principio la atención hacia las fosas nasales y los senos, aunque pueden ser más engañosos (por ejemplo una otalgia).

Martine François : *Praticien hospitalier, service ORL.*
Isabelle de Gaudemar : *Chef de clinique-assistant des Hôpitaux, service ORL.*
Monique Elmaleh : *Praticien hospitalier, service de radiologie.*
Hôpital Robert-Debré, 48, boulevard Sérurier, 75019 Paris.

Tumores disembrioplásicos

Pueden ser congénitos o revelarse secundariamente, incluso a veces en forma tardía, como algunos quistes mucoides de las narinas. Se considerarán sucesivamente los tumores de la línea media, los tumores debidos a una alteración del desarrollo de las vías lagrimales, los angiomas inmaduros y los fibrocondromas.

TUMORES DE LA LÍNEA MEDIA

Se trata de quistes dermoides del dorso nasal, de gliomas nasales y de meningoencefaloceles. Estos dos últimos pueden tener manifestaciones endo o exonasales, mientras que los quistes dermoides siempre presentan manifestaciones externas [4]. Estas malformaciones plantean sobre todo un problema diagnóstico, pues el tratamiento de las malformaciones que comunican con los espacios subdurales es completamente diferente del de las otras lesiones.

Estas malformaciones son raras. Su incidencia es de aproximadamente 1 por 10 000 a 40 000 nacimientos. Pueden ser aisladas o asociadas a malformaciones cerebrales [13]. No existe predominio según el sexo, salvo para los gliomas, donde algunos autores encuentran un ligero predominio masculino.

El glioma representa un tejido glial displásico heterotópico y no tumoral en sentido estricto [7]. Puede ser intranasal [4], extranasal o mixto. Los meningoceles y meningoencefaloceles son una ectopia en la cara externa del cráneo de las meninges solas o asociadas a sustancia cerebral [7]. Los quistes dermoides contienen una sustancia blancuzca caseosa formada por restos de queratina. Poseen un revestimiento epitelial queratinizado. Su pared contiene anexos: glándulas sebáceas y pelos. Algunas formas son estrictamente subcutáneas. Otras se prolongan hacia abajo por una fístula. Otras, por último, se prolongan hacia arriba y hacia atrás, a través de la región anterior de la base del cráneo.

Reseña embriológica

En la región frontonasal, antes de que el frontal, los huesos propios y la base del cráneo estén formados, durante un período transitorio hay dos zonas de comunicación posible entre el dorso nasal y la duramadre. La primera es la fontanela nasofrontal, o fonticulus nasofrontalis en la nomenclatura internacional, que se sitúa en la línea media entre los huesos frontales y los huesos propios de la nariz. La segunda es el espacio prenasal, situado entre la pared anterior de la cápsula nasal por detrás, los huesos propios de la nariz por delante y el fonticulus nasofrontalis hacia arriba.

Hacia el término del segundo mes de gestación, un divertículo de la duramadre se extiende hacia abajo y por delante, a través del espacio prenasal. Entra en contacto de forma provisional con el ectodermo superficial en la región que dará más tarde la nariz. La espina nasal del frontal crece entonces hacia abajo y rodea esta extensión de la duramadre, formando un canal denominado foramen caecum. Esta extensión de la duramadre involuciona hacia una estructura fibrosa aproximadamente al término del segundo mes.

La embriopatogenia de los tumores nasales disembrioplásicos de la línea media aún está sometida a discusión. Se han propuesto varias hipótesis [2, 4, 7].

Los gliomas nasales son una heterotopia de tejido glial vinculada a una alteración del desarrollo de la región frontonasal, por separación ectópica de los tejidos en el extremo cefálico en la conexión entre tejido dural y ectodermo.

Los meningoceles se deberían a la persistencia del fonticulus frontalis en lo que concierne a los meningoceles frontonasales, y del foramen caecum en los meningoencefaloceles frontoetmoidales.

La teoría más antigua y más simple para explicar la génesis de los quistes dermoides mediales es la de la inclusión epiblástica, por fusión imperfecta de los primordios nasales mediales participantes en la formación de la pirámide nasal. Pero esto no explica las formas con un tracto interno que atraviese el etmoides medio o la base del cráneo, que ya están formados en la séptima semana de gestación, en el momento de la fusión de los primordios nasales internos. La persistencia en el neuroporo anterior de un tracto ectodérmico también puede explicar la formación de un quiste dermoide. El cierre del neuroporo anterior podría dejar una solución de continuidad mesoblástica, permitiendo la unión entre el epiblasto y la ectomeninge. Los primordios nasales mediales, en el transcurso de su fusión en la línea media van a encontrarse con esta adherencia, dejando el epiblasto enganchado a la duramadre. Se crea entonces una fusión incompleta de los primordios en la línea media, dibujando un tracto. Pero esta teoría no explica por qué nunca hay comunicación entre el tracto interno de una fístula nasal y los espacios subdurales. De hecho, parece que es la teoría del desarrollo del espacio prenasal la que permite explicar mejor las diferentes variedades de tumores disembrioplásicos del dorso nasal. La adherencia de la duramadre a la dermis en el espacio prenasal durante el final del segundo mes podría provocar una invaginación del epiblasto, que sería la causa de los quistes y las fístulas del dorso nasal, o una evaginación de la duramadre, que ocasionaría los meningoceles frontoetmoidales.

Clínica

Las disembrioplasias de la línea media pueden ser descubiertas ante una tumefacción del dorso nasal o una obstrucción nasal [8].

— Los quistes dermoides del dorso nasal [2, 5] son los más frecuentes de los tumores mediales disembrioplásicos del dorso nasal. Pueden estar presentes en el nacimiento o manifestarse secundariamente, cuando la acumulación de restos celulares y de sebo los hace aumentar de volumen. Se forman muy a menudo en el dorso, pero algunos se desarrollan en el ángulo nasofrontal o, por el contrario, cerca de la punta de la nariz. El examen endonasal no contribuye al diagnóstico. Sin embargo, la existencia de una fístula en la línea media, entre la glabela y la columela, señala el origen disembrioplásico de la tumefacción medial de la pirámide nasal. El orificio de estas fístulas es puntiforme. A veces se percibe por la presencia de uno o dos pelos. Puede exudar una serosidad turbia, ya sea espontáneamente o mediante presión. Un quiste dermoide puede manifestarse por un absceso lateronasal y una fístula cutánea secundaria. La complicación más común de los quistes dermoides es la infección. Se traduce en la aparición de dolores. La piel que recubre el quiste se torna roja e inflamatoria. Hay riesgo de fistulización cutánea secundaria, muy a menudo paramedial.

— Los meningoceles comunicantes están presentes desde el nacimiento [2, 10]. Se presentan como una masa recubierta de tegumentos normales, pulsátil, reductible, que incrementa su volumen con los gritos o la tos. Son transiluminables. Un tercio de los meningoencefaloceles es intranasal. Se desarrollan en la línea media. Una sonda introducida en la fosa nasal pasa por fuera del tumor y no por adentro, como en el caso de un quiste del canal lacrimonasal. Se prohibe formalmente todo tipo de biopsia o de punción debido a los riesgos de fugas de líquido cefalorraquídeo (LCR) y de meningitis. Lo prudente es considerar, hasta que no se demuestre lo contrario, que cualquier masa endonasal en el recién nacido es un meningoencefalocele.

— Aproximadamente el 60 % de los gliomas son extranasales. Este diagnóstico debe contemplarse ante un tumor del dorso nasal, firme, medial o paramedial, indoloro, no modificado por los gritos, irreductible y opaco en la transilumi-

nación. Aproximadamente un tercio de los gliomas es intranasal. Se presentan bajo la forma de una masa endonasal de color gris, amarillo o púrpura. Al palpar con un estilete, son habitualmente firmes e incompresibles. Los gliomas suelen ser unilaterales. Son más frecuentes en la parte derecha que en la izquierda. Su punto de unión es variable, generalmente en el cornete medio o el septum.

Exámenes complementarios

El diagnóstico por imágenes es absolutamente indispensable, si no para el diagnóstico, al menos para determinar la extensión de la lesión y prever un protocolo terapéutico.

El examen tomográfico debe practicarse en cortes axiales y coronales. Las reconstrucciones en el plano sagital medial también son útiles. La tomografía computadorizada (TC) muestra precisamente las estructuras óseas: erosión o desdoblamiento de la apófisis crista galli, huella sobre los huesos propios nasales, ensanchamiento del foramen caecum o del fonticulus frontalis. Los meningoencefaloceles frontonasales se presentan con un ensanchamiento del fonticulus frontalis, mientras que los meningoceles frontoetmoidales y los gliomas poseen un foramen caecum ancho. Pero un foramen caecum de tamaño normal no siempre es sinónimo de quiste epidermoide y puede verse en los gliomas, en los que la comunicación con las estructuras intracraneales se encuentra en menos del 20 % de los casos [7]. El quiste dermoide aparece como una estructura hipodensa, redondeada, que no toma el contraste. Los gliomas y encefaloceles son masas mixtas de tejido y líquido (LCR) heterogéneas, isodensas al parénquima cerebral en su parte hística, que no toman el contraste. El examen tomográfico con inyección intratecal de contraste permite investigar una comunicación entre los espacios subaracnoideos y la masa.

El diagnóstico por imágenes con resonancia magnética (RM) [1] debe realizarse en los tres planos del espacio e incluir secuencias potenciadas en T1 y en T2. El quiste dermoide da hiperseñal en secuencia pT1 e hiposeñal en secuencia pT2. Sigue en esto al comportamiento del componente graso, lo que puede dificultar la diferenciación de un lipoma o de las estructuras adiposas anatómicas normales: transformación grasa de la médula ósea de los huesos propios de las apófisis nasales de los frontales antes de su neumatización, maduración ósea de la apófisis crista galli y de la lámina perpendicular del etmoides durante el primer año de vida. Los meningoencefaloceles y los gliomas presentan una señal heterogénea, que refleja la presencia de tejidos blandos y de LCR, que aparecen en iso e hiposeñal en secuencia pT1 con respecto al parénquima cerebral *(fig. 1)* y en iso e hiperseñal con relación al parénquima en secuencia pT2. La inyección intravenosa de contraste no permite diferenciar estas lesiones y su interpretación es, además, difícil por el aumento de contraste eventual en una mucosa nasal inflamatoria.

Diagnóstico diferencial

Ante una masa del dorso nasal debe descartarse un angioma, habitualmente de fácil diagnóstico por la modificación de la coloración de la piel que lo recubre. En caso de masa endonasal en un recién nacido hay que descartar un mucocele de las vías lagrimales, cuyo tratamiento es muy simple.

Tratamiento

El tratamiento de las disembrioplasias nasales mediales sólo puede ser quirúrgico.

En caso de quiste dermoide, el tratamiento tiene como objetivo realizar la exéresis completa del quiste, pero también del trayecto fistuloso que puede prolongarlo hacia arriba o hacia abajo, dejando una cicatriz lo más pequeña posible. Si no ha habido sobreinfecciones, es preferible esperar hasta la edad de 1 o 2 años. La operación se practica bajo anestesia general. Se han descrito varias vías de acceso. La vía directa vertical medial, que circunscribe la fístula en el caso de que exista, permite la exéresis de un quiste y de su tracto contenidos en la cara externa o en la cara interna de los huesos propios nasales, pero no ofrece un acceso suficiente en el caso de que continúe hacia la fosa anterior de la base del cráneo, más aún si hay un quiste de la hoz del cerebro. Para los quistes nasofrontales superficiales, también puede practicarse un acceso directo, con una incisión horizontal en la glabela. Estas vías directas, vertical medial sobre la cresta nasal u horizontal sobre la glabela, pueden dejar una cicatriz antiestética un poco ancha. Por ello la mayoría de los autores prefieren utilizar ahora una vía de acceso interseptocolumelar o una vía de rinoplastia externa. La técnica de Réthi, o procedimiento de la trompa de elefante, incluye una incisión en la unión de los dos tercios anteriores y del tercio posterior de la columela y una disección de los cartílagos alares, del borde anterosuperior del cartílago cuadrangular y de la cara superior de los cartílagos triangulares. La variante de Wilk es un poco más rápida de realizar. Los crura mediales se seccionan en la incisión cutánea de la columela, lo que permite confluir rápidamente con la incisión interseptocolumelar total prolongada lateralmente por incisiones transcartilaginosas. Estas vías de acceso permiten liberar bajo control visual directo el quiste dermoide y el tracto superior que continúa progresivamente por arriba, y eventualmente hacia adentro, de los huesos propios de la nariz.

1 *Meningocele frontoetmoidal, corte RM frontal, secuencia potenciada T1: convergencia de los surcos frontales hacia la zona de dehiscencia ósea, proceso que ocupa las fosas nasales, hístico, heterogéneo, representando el tejido cerebral y meníngeo y el LCR.*

En caso de prolongación hacia la duramadre y si el quiste dermoide está asociado a un quiste de la hoz del cerebro, la intervención se hará conjuntamente con el equipo de neurocirujanos. El acceso bicoronal de Unterberger es necesario si hay prolongaciones en contacto con la duramadre. Se talla un colgajo nasoglabelar con el escoplo o la sierra oscilante. El tracto se expone entonces directamente. Si se prolonga hacia la base del cráneo, la resección ósea se continúa mediante la pinza gubia y la pinza de Citelli hasta exponer completamente el extremo interno del tracto y eventualmente la duramadre. Al acabar la operación se vuelve a reposicionar el colgajo óseo.

En caso de glioma, si hay una prolongación intracraneal, será necesaria la ayuda de un neurocirujano. Si hay un meningoencefalocele, el tratamiento es neuroquirúrgico con acceso endocraneal, el cual permite la exéresis directa de la ectopia, la plastia de la duramadre y la reparación de los defectos óseos. La edad de la intervención es discutida, generalmente entre 1 y 3 años. La corrección del hipertelorismo se hará más tarde.

ANOMALÍAS DEL DESARROLLO DE LAS VÍAS LAGRIMALES

Embriología de las vías lagrimales

El primordio del aparato nasolagrimal aparece hacia el trigésimo día de vida intrauterina bajo la forma de un engrosamiento del ectodermo de la superficie de la fisura opticonasal. Hacia el día 40, esta placa se invagina en el mesénquima subyacente para formar un cordón epitelial que recubrirá la apófisis nasal lateral hacia adentro y la apófisis maxilar hacia afuera. Este cordón se vacía y paralelamente se estira hacia arriba para formar los canalículos y hacia abajo para formar el conducto nasolagrimal. En el momento del nacimiento, el extremo inferior de las vías lagrimales suele estar obstruido por una membrana, llamada membrana de Hasner, que corresponde a la unión del epitelio del canal nasolagrimal hacia afuera y de la mucosa nasal hacia adentro. El grado de imperforación al nacer de la membrana de Hasner varía según las series del 6 al 84 %. Parece más frecuente en las niñas que en los niños. La ruptura espontánea de la membrana de Hasner permite una permeabilidad satisfactoria del canal nasolagrimal desde las primeras semanas de vida.

Los quistes nasolagrimales se deben a una imperforación distal del canal nasolagrimal con buena permeabilidad proximal. La dilatación quística paralateronasal del saco lagrimal es debida a una imperforación subyacente. Los quistes mucoides de las narinas, sin embargo, provienen de los vestigios de la prolongación del canal nasolagrimal.

Mucoceles nasolagrimales

Los quistes o mucoceles nasolagrimales [3, 11, 12] son una dilatación quística del extremo distal de las vías lagrimales. En el examen histológico, la pared del quiste está recubierta por un epitelio de tipo respiratorio o por un epitelio seudoestratificado no ciliado. La pared puede contener algunos elementos inflamatorios y de fibrosis.

Entre los 20 casos con obstrucción nasal descritos en la literatura sólo se hallan dos niños. Ningún factor explica el marcado predominio femenino.

Los quistes del canal nasolagrimal habitualmente tienen una sintomatología oftalmológica, pero hay casos donde la semiología es exclusivamente nasal, como la disnea. Esta última es más importante en las formas bilaterales. Puede asociarse a una supuración en el ángulo interno del ojo. La rinoscopia anterior efectuada ante esta disnea de origen nasal permite ver el obstáculo endonasal. Se trata de una masa que eleva el cornete inferior y puede empujar el septum hacia un lado. La masa está recubierta por una mucosa que tiene el mismo aspecto y color que la mucosa nasal vecina. Puede deslizarse fácilmente un estilete entre esta masa renitente y el tabique hacia adentro o el piso nasal hacia abajo. Goralowna y Tarantowicz [6] describieron en un caso que el volumen del saco lagrimal se modificaba con los movimientos respiratorios. A veces, la compresión del saco lagrimal contra la rama ascendente del maxilar superior provoca un aumento de volumen del quiste intranasal. No se efectuará ni biopsia ni punción hasta que no se tenga certeza sobre el diagnóstico. La palpación del párpado inferior puede encontrar una masa cerca del canto interno, a la altura del saco lagrimal, en el mismo lado que el quiste nasolagrimal.

El diagnóstico por imágenes es esencial antes de todo procedimiento terapéutico para descartar un meningoencefalocele. Las relaciones de la masa cantal y de la lesión endonasal con las vías lagrimales pueden ser precisadas por una dacriocistografía, un examen tomográfico o una RM, practicada con una premedicación o bajo anestesia general, según los hábitos del radiólogo. En el examen tomográfico, en cortes axiales y coronales, el quiste del canal nasolagrimal aparece como una masa regular, bien definida, con una pared fina, hipodensa en su centro. Ocupa el meato inferior, desplaza el cornete inferior hacia arriba y el septum nasal al lado contralateral *(fig. 2)*. A menudo hay una dilatación del saco lagrimal y a veces dilataciones del canal nasolagrimal. No aparece realce del contraste después de la opacificación yodada. La RM tiene la ventaja de no liberar radiación. Ofrece un mejor contraste entre los diferentes tejidos blandos que el examen tomográfico.

2 *Quiste nasolagrimal, corte tomográfico frontal: proceso que ocupa la zona anteroinferior de la fosa nasal derecha elevando el cornete inferior, cuya lámina ósea se vuelve horizontal.*

El diagnóstico diferencial es el de las otras disneas de origen nasal y más especialmente de los tumores endonasales, cuyo tratamiento es muy distinto del de los quistes nasolagrimales. Entre los tumores que obstruyen la fosa nasal en su mitad anterior, los dos diagnósticos que deben descartarse son las formas intranasales del glioma y del meningoencefalocele. Se describen en la literatura otras variedades de tumores endonasales congénitos o precoces como el fibroma, el lipoma o, mucho más raramente, tumores malignos (como los estesioneuroblastomas). Son excepcionales. Su diagnóstico es anatomopatológico. La biopsia, necesaria para el diagnóstico, sólo se efectuará después de haber descartado un meningoencefalocele.

Los niños que sólo tienen una masa cantal, sin disnea, suelen ser atendidos por los oftalmólogos. El tratamiento clásico de los defectos de permeabilidad de las vías lagrimales proximales asocia el cateterismo, y eventualmente la aspiración de las secreciones por el punto lagrimal inferior, a una antibioticoterapia.

En la práctica, el diagnóstico de quiste nasolagrimal sólo se establece cuando éste es sintomático. La indicación quirúrgica es formal, pues solamente una operación permitirá disminuir la molestia respiratoria del niño. La simple punción-aspiración del quiste intranasal puede tener éxito, como en los casos descritos por Goralowna y Tarantowicz [6], así como el cateterismo del punto lagrimal inferior (extremadamente difícil de realizar). Pero a menudo estos procedimientos no bastan, la sintomatología reaparece pues el quiste se reproduce. Sólo la marsupialización del quiste permite esperar la curación definitiva del niño. Puede efectuarse con tijeras o mediante láser después de la exposición del quiste con un espéculo otológico o con un espéculo de Killian. Otra solución es fraccionar la pared del quiste con las pinzas cocodrilo-cureta. El efecto sobre la obstrucción nasal es inmediato y definitivo.

Quiste mucoide de los vestíbulos nasales

Es habitualmente adquirido. Se localiza en el ángulo inferoexterno del vestíbulo nasal, bajo la zona cutaneomucosa. El líquido que contiene es seromucoso cetrino o hemático. En el examen microscópico, la pared aparece recubierta de un epitelio cilíndrico ciliado o no, con algunas células mucosas. Evoluciona hacia el aumento progresivo de volumen. El

quiste llenará paulatinamente el surco nasogeniano, levantará el labio superior y el ala de la nariz. En el examen se percibirá una tumefacción redondeada, elástica o fluctuante, por delante de la cabeza del cornete inferior. El quiste es móvil sobre el plano óseo, pero adherido a la mucosa pituitaria. Puede alcanzar un volumen tal que dificulte la respiración nasal. Puede infectarse y provocar la aparición de fenómenos inflamatorios: edema y dolor. A diferencia de los quistes nasolagrimales, nunca se complica con dacriocistitis pues no hay ninguna conexión entre dicho quiste y las vías lagrimales.

El único tratamiento es la ablación quirúrgica. La operación puede practicarse bajo anestesia local o general por una vía sublabial. El hueso se raspa hasta el orificio piriforme, desplazando el quiste hacia arriba. Puede haber excavado un nicho en la cara anterior del maxilar superior. El quiste se reseca entonces con la mucosa pituitaria adherida. Se tapona la narina para hacer la hemostasia y también para evitar una retracción intempestiva que estrecharía el vestíbulo nasal.

ANGIOMAS INMADUROS

Son remanentes embrionarios de células endoteliales. Pueden existir angiomas inmaduros en el revestimiento de la pirámide nasal, igual que en otros puntos del cuerpo. El angioma de la punta nasal, o angioma Cyrano, plantea problemas particulares [9]. Este angioma aparece de algunos días a 3 semanas después del nacimiento. Se presenta como una tumefacción de la punta de la nariz, firme, elástica, no pulsátil. La parte más visible es el componente cutáneo que sobresale, de superficie irregular y de color rojo intenso. El componente subcutáneo desborda el componente cutáneo y da a la piel una coloración azulada. El diagnóstico de este tipo de angioma es clínico, por lo tanto resulta inútil solicitar un examen tomográfico o una arteriografía. El angioma aumenta progresivamente de volumen hasta la edad de 6 a 8 meses, se estabiliza entre los 6 y los 18 meses e involuciona hacia los 5 o 6 años. La lesión subcutánea se retrae, mientras que la cutánea se blanquea. Pero la involución es habitualmente incompleta, dejando una punta nasal ensanchada y los orificios nasales deformados.

El tratamiento de los angiomas Cyrano se limita a las formas muy voluminosas y a las secuelas. En las formas extremadamente voluminosas y rápidamente invasoras, la inyección in situ de corticosteroides o su administración por vía general permite estabilizar el angioma. El tratamiento de las secuelas se hace hacia los 5 o 6 años. Consiste en la exéresis del resto fibrograso insinuado entre los crura mediales, asociada a una plastia del domo cartilaginoso.

FIBROCONDROMAS

Los fibrocondromas congénitos o branquiomas de la nariz están presentes desde el nacimiento. Se presentan como una pequeña excrecencia cilíndrica, que contiene o no cartílago, suspendida del orificio del vestíbulo nasal. Producen problemas estéticos y sobre todo funcionales pues obstruyen más o menos completamente la narina correspondiente. Su tratamiento es quirúrgico.

Tumores adquiridos

TUMORES BENIGNOS DE LA PIRÁMIDE NASAL

Los tegumentos de la pirámide nasal, del vestíbulo y de la narina son con frecuencia el asiento de tumores benignos. Algunos de estos tumores sólo se hallan en la nariz [15], otros pueden encontrarse en otro lugar.

Pápula fibrosa de la nariz

Se trata de un fibroma perifolicular. Clínicamente, se presenta como una pápula hemiesférica, firme, de 3 mm de diámetro, más o menos roja, situada en la punta de la nariz o en la región alar. La lesión es a menudo única y aislada. Aparece en el adulto joven. No existe transformación maligna. El tratamiento quirúrgico tiene un objetivo estético. La histología encuentra un angiofibroma.

Verrugas del vestíbulo nasal y de la columela

De aspecto papilomatoso, son muy recidivantes cualquiera que sea el tratamiento empleado: pomadas, quemadura con nitrato de plata, exéresis con bisturí eléctrico.

Melanoma juvenil de Spitz

Se trata de un nevus nevocelular no pigmentado [16]. Puede estar presente en el nacimiento o aparecer en la infancia. Se localiza electivamente en la cara.

Clínicamente se presenta como un nódulo rosáceo único, firme, de superficie lisa, de 5 a 15 mm. Es un nevus benigno poco evolutivo cuya malignización es excepcional. El tratamiento es la excisión quirúrgica simple.

Nevus azul o nevus de Tièche-Jadassohn

Situado electivamente en la cara, se presenta como una lesión única, ovalada, de color azul, firme, de relieve redondeado [14]. El tratamiento es quirúrgico. La degeneración hacia un melanoma maligno es rara.

Queratoacantoma

El queratoacantoma es una hiperplasia seudoepiteliomatosa tumoral de origen pilosebáceo. Este tumor frecuente, muy a menudo único, aparece entre los 50 y 60 años en las partes descubiertas de la piel, en particular las mejillas y la nariz. Se presenta primero como una pápula redonda, firme, de color rojo, que aumenta hasta 1 o 2 cm de diámetro transformándose en globulosa. A continuación, la parte central se ahueca con una depresión ocupada por un tapón queratósico. Este último cae y la lesión se retrae dejando una cicatriz atrófica. Si la evolución dura más de 3 meses, es necesario extirparlo para descartar otro diagnóstico, en particular un epitelioma espinocelular.

Rinofima

No se trata de un verdadero tumor, sino de una hipertrofia adquirida progresiva, más o menos inflamatoria, de los tegumentos de la nariz [17]. Su etiología es desconocida. Aparece en las personas con antecedentes de rosácea o de hiperseborrea, pero puede ser primitiva y aislada. Se presenta sobre todo en hombres de raza blanca, después de los 45 años. Su evolución es progresiva, regular, provocando un perjuicio estético y a veces funcional con obstrucción nasal. La asociación con un carcinoma baso o espinocelular es frecuente, del 13 al 27 %, y su descubrimiento es clínico o bien histológico en el análisis de la pieza quirúrgica. El rinofima comienza a menudo en la punta nasal o en la columela y evoluciona hacia un engrosamiento difuso, a veces monstruoso, de la pirámide nasal con verdaderos nódulos tumorales recubiertos por telangiectasias y dilataciones venulares. Se han descrito varias formas clínicas, principalmente una forma sebácea en la que predomina la hipertrofia bajo un tegumento normal, una forma angiofibrosa indurada y recorrida por los vasos, una forma inflamatoria con numerosos elementos papulopustulosos de rosácea y una forma extendida a los tegumentos vecinos de la nariz. La histología muestra una hiperplasia de las glán-

3 *Osteoma del seno frontal, corte tomográfico frontal: proceso que ocupa el frontal derecho y medial de densidad ósea, acompañándose de opacidades por la retención.*

4 *Osteoma de la fosa nasal izquierda, corte tomográfico axial: osteoma que desplaza la parte anterior del cornete inferior izquierdo.*

dulas sebáceas con dilatación de los ostia foliculares, una infiltración inflamatoria perifolicular y una producción de tejido fibroso.

El tratamiento es medicamentoso en las formas iniciales con aplicación local de ciclinas o de imidazolados en las formas inflamatorias, o de isorretinoína por su acción atrófica. En las formas evolucionadas, el tratamiento es sobre todo quirúrgico. Se han descrito varias técnicas. Tienen resultados similares y pueden combinarse: la decorticación con la hoja de bisturí, el láser CO_2, la criocirugía o la dermoabrasión. La excisión completa con injerto de piel total se ha descartado, pues los resultados estéticos eran notablemente peores.

Angiomas

Varias formaciones angiomatosas pueden localizarse en la pirámide nasal. Se tratarán en el fascículo sobre las epistaxis: angiomas de la enfermedad de Rendu-Osler, pólipo sangrante del tabique nasal.

Sólo se citarán dos tumores excepcionales: el neurinoma de la punta nasal y los quistes epidérmicos después de rinoplastia.

TUMORES BENIGNOS OSTEOCARTILAGINOSOS DE LA NARIZ Y DE LOS SENOS

Tumores osteogénicos

Osteomas de los senos paranasales

El osteoma es un tumor mesenquimatoso osteoblástico benigno caracterizado por una evolución local lenta y durante mucho tiempo asintomática [21, 31]. Su etiología aún no se ha definido. Se encuentran antecedentes de un traumatismo anterior en el 20 % de los casos. Su localización más frecuente es la unión etmoidofrontal *(figs. 3 y 4)*. Cuando el tumor es voluminoso, puede complicarse con deformación facial, sinusitis crónica o mucocele. Cuando invade la órbita, provoca una exoftalmía. Si se extiende a la fosa cerebral anterior, puede provocar una fuga de LCR o un neumatocele.

Radiológicamente, el osteoma se presenta como una masa opaca de límites nítidos [32]. El diagnóstico diferencial radiológico debe hacerse con el fibroma osificante, la displasia fibrosa o el meningioma esclerosante.

El diagnóstico histológico no plantea ningún problema. Se han descrito tres tipos según su composición esponjosa o compacta: el osteoma compacto, el osteoma esponjoso y el osteoma mixto, constituido por un núcleo esponjoso rodeado de hueso compacto.

Los osteomas múltiples deben hacer pensar, sobre todo en el niño y el adolescente, en un síndrome de Gardner de herencia autosómica dominante que asocia a estos osteomas craneofaciales una poliposis cólica, un engrosamiento de las corticales de los huesos largos y una fibromatosis diseminada.

El tratamiento de los osteomas es quirúrgico y debe responder a dos objetivos: practicar la ablación total del tumor y de su pedículo por el riesgo de recidiva, evitar las deformaciones estéticas y funcionales mediante la reconstrucción de las paredes óseas. Las vías de acceso dependen de la localización y del volumen del osteoma [28, 30]. La vía de la ceja, más o menos prolongada paralateronasalmente, basta para los pequeños osteomas no complicados del seno frontal. Para los voluminosos osteomas complicados del seno frontal es necesaria una vía bicoronal. La vía del *degloving* puede practicarse en las localizaciones etmoidales y la vía de Caldwell-Luc en las localizaciones del seno maxilar. La técnica de exéresis más segura es la preservación de un colgajo anterior, que será reposicionado nuevamente al acabar la intervención, y el vaciado progresivo de la masa hasta obtener de una fina concha ósea fácilmente despegable con el disector. La exclusión de la cavidad sinusal no es necesaria cuando el conducto es permeable y su mucosa sana. La indicación quirúrgica depende del tamaño del osteoma, de la evolución local y de la presencia de complicaciones principalmente orbitarias y cerebrales. La abstención quirúrgica es posible en los pequeños osteomas asintomáticos, siempre que exista un control radiológico regular.

Osteoma osteoide

Más raro, se diferencia del precedente desde el punto de vista clínico por la presencia de dolores paroxísticos nocturnos y radiológicamente por una zona clara, redondeada, rodeada de una condensación ósea. Histológicamente, esta parte central, o nido, corresponde a trabéculas osteoides irregulares dentro de un tejido conjuntivo osteogénico muy vascularizado. En la periferia, el hueso es grueso y escleroso. El osteoblastoma benigno es un osteoma osteoide gigante.

Tumor benigno condrogénico

Condroma

Raramente localizado en el macizo facial, se sitúa más bien en el maxilar. Se presenta radiológicamente como una zona clara, mal delimitada, redondeada. Puede degenerar en condrosarcoma, de ahí la importancia de tener un diagnóstico histológico. Los límites imprecisos del condroma necesitan una exéresis amplia.

Tumores benignos fibrogénicos

Displasia fibrosa de los huesos o enfermedad de Lichtenstein y Jaffe

La displasia fibrosa de los huesos es una enfermedad benigna caracterizada por la invasión del hueso por tejido fibroso. Esta enfermedad comienza a menudo en la infancia y progresa hasta la adolescencia, luego se detiene. En algunos casos, sin embargo, las lesiones continúan evolucionando hasta la edad adulta, comportando deformaciones y alteraciones funcionales [18, 19, 26, 27].

Las lesiones pueden afectar a uno o varios huesos. La lesión multiósea, acompañada de alteraciones pigmentarias cutáneas, de desórdenes endocrinológicos, de pubertad precoz en las niñas y de maduración ósea precoz, constituye el síndrome de Albright o síndrome de McCune-Albright-Sternberg *(fig. 5)*.

5 *Displasia fibrosa, síndrome de Albright, corte RM frontal, secuencia potenciada T1: llenado y deformación de los senos frontales, etmoidales y maxilares por tejido fibroso, heterogéneo, esencialmente hipointenso.*

6 *Displasia fibrosa esfenoetmoidofrontal derecha, corte tomográfico frontal: llenado del etmoides y de la fosa nasal derecha, extensión al techo de la órbita y a la bóveda frontal.*

Entre las lesiones maxilofaciales, la localización predilecta es el maxilar superior y después las regiones frontoorbitaria y etmoidal. Estas lesiones tienen consecuencias variables que van de una simple deformación facial a alteraciones neurológicas, principalmente oculares y auditivas, y molestias respiratorias. Las imágenes radiológicas muestran zonas opacas, más o menos homogéneas, de límites imprecisos [26] *(fig. 6)*. Las formas quísticas de diagnóstico difícil se han descrito en las personas jóvenes. En caso de que exista alguna duda diagnóstica, debe practicarse una biopsia. La histología muestra fibroblastos proliferantes en un estroma compacto.

El tratamiento es quirúrgico pero la exéresis completa raramente es posible, por lo que a menudo se realizan resecciones modelantes [20]. Las indicaciones terapéuticas se basan en la importancia de las deformaciones y la presencia de complicaciones neurológicas. La abstención quirúrgica es lícita en ausencia de signos funcionales, en las formas poliósticas y en las fases evolutivas del adolescente. La malignización es rara: del 0,4 al 0,5 % de los casos.

Fibroma osificante

Es una forma localizada de la displasia fibrosa. Clínica y radiológicamente se presenta como un osteoma [24].

Fibroma osificante psammomatoide

Es una variante de los fibromas osificantes también denominada fibroma osificante juvenil agresivo, fibroma osificante de la persona joven o fibroma con inclusión. Aparece preferentemente en las paredes de la órbita o en las celdas etmoidales. Clínicamente, se presenta como una masa facial con proptosis u obstrucción nasal y radiológicamente como un osteoma [29]. El tratamiento es quirúrgico con resección completa de la lesión. La radioterapia ha sido abandonada pues podía llegar a inducir una transformación maligna en sarcoma osteogénico. El examen histológico encuentra calcificaciones dentro de un estroma de células en huso. Este aspecto no es patognomónico y puede encontrarse en los carcinomas papilares de tiroides, los carcinomas prostáticos, los meningiomas psammomatoides, la enfermedad de Paget y los osteoblastomas. La asociación del aspecto radiológico e histológico así como la evolución agresiva permite confirmar el diagnóstico. Las recidivas son frecuentes (39 % según Rosen et al [29]). El grado de transformación maligna es del 0,4 % sin irradiación y puede alcanzar el 44 % después de irradiación.

Tumores benignos de células gigantes

Antiguamente llamados tumores de mieloplacas u osteoclastomas benignos, son tumores óseos de evolución lenta, osteolíticos, localizados habitualmente en el tejido esponjoso de los huesos largos. Las localizaciones faciales constituyen sólo el 1,2 % de los casos. En esta localización, se trata sólo excepcionalmente de verdaderos tumores de mieloplacas y más bien de granulomas de células gigantes [17]. Las afecciones maxilares y mandibulares constituyen respectivamente el 31 y el 67 % de las formas faciales. Aparecen en el adulto joven, entre 20 y 30 años, con un notable predominio femenino (62 al 74 % de los casos).

Clínicamente, se presentan como una masa que invade la órbita con una exoftalmía y una parálisis oculomotora, o rellenando el surco nasogeniano o la fosa canina. El análisis radiológico muestra clásicamente una imagen clara redondeada sin reacción perióstica. A veces, la osteólisis está mal delimitada y erosiona la cortical. El tratamiento es difícil y discutido entre la cirugía amplia sola y la asociación de cirugía y radioterapia. La histología muestra una proliferación tumoral de células gigantes multinucleadas con focos hemorrágicos. El grado de recidiva es elevado, yendo del 40 al 69 %. La malignización es rara.

Enfermedad de von Recklinghausen

En las formas maxilofaciales de la neurofibromatosis de von Recklinghausen, el maxilar superior es la localización de una displasia fibrosa que invade el seno. Esta displasia puede ser aislada o asociada a una hipertrofia de los tegumentos vecinos. El aspecto histológico es semejante al de la displasia fibrosa de Lichtenstein y Jaffe con haces de fibroblastos entremezclados y con células gigantes multinucleadas [18].

Se recordará un tumor excepcional: el fibroma desmoide [23].

■ *Angioma o hemangioma óseo*

Los hemangiomas óseos constituyen el 0,7 % de los tumores primitivos de los huesos. Su localización en la nariz y los senos es rara [25]. A menudo son aislados y aparecen sobre todo en la mujer con una relación en cuanto al sexo de 2 a 1. Clínicamente, se presentan como una masa que deforma el hueso, de evolución lenta. No suelen causar epistaxis, ni obstrucción nasal. Las imágenes radiológicas son a veces características con líneas trabeculares en rayos de sol. El tratamiento es quirúrgico. La exéresis a menudo es hemorrágica. Las recidivas son raras.

■ *Quiste aneurismático*

Más frecuentemente situado en la mandíbula [22, 23], se han descrito algunos casos en el maxilar superior y en el esfenoides. La etiopatogenia de estos quistes es siempre controvertida, desde hace tiempo se ha sospechado un origen traumático y actualmente numerosos autores piensan que estos quistes podrían ser secundarios a una lesión previa. Aparece

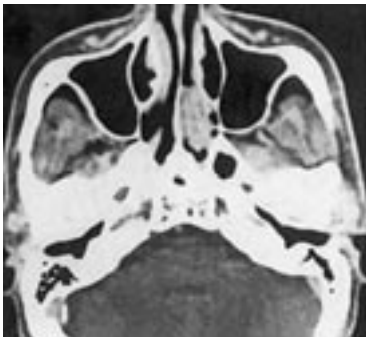

7 *Papiloma invertido de la fosa nasal izquierda, corte tomográfico axial después de la inyección de yodo: la lesión toma el contraste en contacto con la raíz del cornete medio, integridad del tabique y de la lámina del cornete.*

sobre todo en la mujer joven y se presenta como una tumefacción de consistencia similar al caucho, más o menos firme, a veces con algunas crepitaciones. La evolución puede ser rápida. Las imágenes radiológicas muestran una laguna uni o multilocular. El tratamiento consiste en un simple raspado conservador. La histología revela múltiples espacios lacunares, rellenos de sangre y de células gigantes.

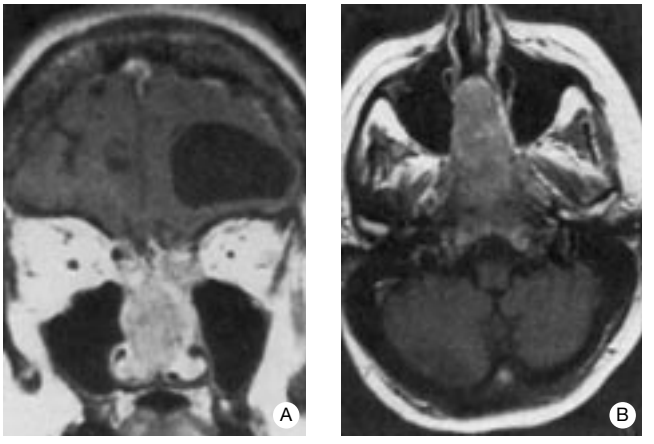

8 *Adenoma hipofisario invasivo, cortes RM potenciados en T1 después de inyección de gadolinio, incidencias frontal (A) y axial (B): voluminoso tumor hístico que toma el contraste e invade el cavum, el etmoides y las fosas nasales (dilatación posquirúrgica del cuerno ventricular frontal izquierdo).*

TUMORES BENIGNOS ODONTÓGENOS

De los numerosos tumores odontógenos que pueden afectar a las fosas nasales y los senos se mencionarán dos: el ameloblastoma y el quiste coronodentario.

■ *Ameloblastoma*

Es un tumor desarrollado a expensas de los tejidos del primordio dentario y caracterizado por su tendencia a la extensión y a la recidiva [34, 36, 37]. Su crecimiento es lento, con abombamiento óseo progresivo.

Su localización en el maxilar superior es rara: del 10 al 15 % de los casos. Las imágenes radiológicas presentan lagunas multiloculares que abomban al hueso, evocando las burbujas de jabón. La histología muestra células en los diferentes estadios de la odontogénesis. El pronóstico de los ameloblastomas es grave, relacionado con el alto poder de recidiva local. Las formas malignas constituyen del 2 al 4 % de los casos. El único tratamiento es quirúrgico, con una exéresis amplia de entrada.

■ *Quiste folicular o coronodentario*

Se trata de un saco epitelial que rodea un diente con migración nula o escasa. Evoluciona lentamente por desplazamiento y erosión de las estructuras vecinas. En su forma modificada, puede simular una lesión sinusal. La presencia de un diente incluido en el centro o en la periferia de la opacidad en los cortes radiológicos podrá reorientar el diagnóstico [35].

TUMORES BENIGNOS DE LOS TEJIDOS BLANDOS

■ *Papilomas invertidos nasosinusales*

El papiloma invertido es un tumor raro. Representa del 0,5 al 4 % de los tumores benignos de la nariz *(fig. 7)*. Aparece sobre todo en el hombre de alrededor de 50 años. El papiloma invertido se caracteriza principalmente por una evolución local lenta, un potencial osteolítico, una tendencia a la recidiva y poder de malignización [38, 41]. Se desarrolla a partir del meato y del cornete medio hacia otras cavidades sinusales. El seno maxilar es el afectado con mayor frecuencia (69 %), después el etmoides (53 %), el esfenoides (17 %) y el seno frontal (16 %). La lesión del septum es rara.

La sintomatología inicial no es específica. Está dominada por la obstrucción nasal unilateral. Los dolores o la epistaxis son más infrecuentes. El examen endoscópico encuentra pólipos o una masa blancuzca de superficie irregular que obstruyen la fosa nasal. El examen tomográfico es igualmente inespecífico con opacidades sinusales, acompañadas de lisis ósea en el 21 % de los casos. Es sobre todo el carácter unilateral de la lesión lo que contribuirá a sospechar el diagnóstico.

El tratamiento de los papilomas invertidos nasosinusales es únicamente quirúrgico y debe incluir una exéresis amplia y completa de las lesiones, por el riesgo de recidiva, ya sea por vía paralateronasal o mediante *degloving*. El examen histológico muestra una hiperplasia epitelial proliferante según un patrón endofítico, invaginándose en el corion subyacente. La membrana basal siempre debe preservarse. Pueden asociarse focos de metaplasia escamosa o de displasia. Ningún criterio histológico, como el índice mitótico o el número de atipias celulares, puede presagiar el carácter evolutivo o el potencial degenerativo de la enfermedad.

La etiopatogenia de los papilomas invertidos es probablemente viral. Con los métodos de hibridación in situ, se ha encontrado ADN viral del papiloma virus humano (HPV) de tipo 6, 11, 16 y 18 en las células del papiloma invertido. Los tipos 11 y 16 serían, como en las lesiones del cuello uterino, un factor de malignización de los papilomas.

El grado de recidiva es variable según la técnica quirúrgica utilizada: del 6 al 13 % en las cirugías radicales, del 41 al 78 % en las vías de acceso limitadas. El grado de malignización varía según las series del 5 al 13 %. Se trata con mayor frecuencia de un carcinoma escamoso. Ningún signo clínico o tomográfico puede hacer evocar esta transformación maligna. El tipaje viral de los HPV constituye una esperanza en la detección de esta complicación.

■ *Tumores de origen nervioso*

No son específicos de la región nasosinusal.

Schwannomas benignos

Si se tiene en cuenta el 25 al 45 % de los schwannomas de la cabeza y el cuello, puede observarse que sólo el 4 % afecta a las fosas nasales y los senos. Estos tumores encapsulados se desarrollan a partir de las células de Schwann de las ramas oftálmica o maxilar del nervio trigémino [42, 45, 46]. Las formas malignas son raras (2,6 %).

La sintomatología, el aspecto clínico y radiológico no son específicos. Los schwannomas se presentan como una masa polipoide, grisácea, firme. Las biopsias son a menudo hemorrágicas. El tratamiento es quirúrgico, comportando un acceso amplio y externo para controlar la hemorragia. Las recidivas son raras. El diagnóstico histológico es difícil y debe encontrar la clásica disposición de núcleos en empalizada.

Meningiomas extracraneales

El meningioma primario de las fosas nasales es extremadamente raro. Se han descrito menos de 60 casos en la literatura internacional [43, 44]. Suele tratarse de la propagación de una forma intracraneal u orbitaria, o de una metástasis de una forma maligna. La sintomatología no es específica, salvo si hay una pérdida de LCR. Siempre deben explorarse los pares craneales, principalmente investigar una anosmia o una parosmia. La rinoscopia encuentra una masa polipoide, a menudo suspendida del techo del etmoides. Un examen tomográfico es indispensable para evaluar la extensión en la base del cráneo y la órbita. El tratamiento es quirúrgico, a menudo con la participación de un doble equipo ORL y neuroquirúrgico. Las recidivas son frecuentes y tardías.

Tumores raros

El mixoma del seno maxilar es un tumor conjuntivo excepcional, que se desarrolla a partir del tejido dentario. Aparece preferentemente durante la segunda y la tercera década de la vida. Radiológicamente se presenta como una imagen clara con una red de mallas finas y un borde periférico neto [36].

El colesteatoma de los senos frontales y maxilares es una entidad rara.

Solamente se han descrito en la literatura 10 casos de afección del seno maxilar [50]. Aparece en todas las edades. Podría tratarse de una anomalía congénita o de una metaplasia del epitelio.

La sarcoidosis rinofaríngea seudotumoral representa el 2,1 % del conjunto de las localizaciones de esta enfermedad [49]. Las lesiones observadas hacen recordar macroscópicamente una papilomatosis.

Por último se citarán los tumores amiloides, los angiopericitomas [47], los lipomas, los adenomas de origen glandular *(fig. 8)* y los granulomas de colesterina [48].

Cualquier referencia a este artículo debe incluir la mención del artículo original: François M, de Gaudemar I et Elmaleh M. Tumeurs bénignes du nez et des sinus. Encycl Méd Chir (Editions Scientifiques et Médicales Elsevier SAS, Paris, tous droits réservés), Oto-rhino-laryngologie, 20-400-A-10, 1994, 8 p.

Bibliografía

Tumeurs dysembryoplasiques

[1] **BARKOVICH AJ, VANDERMARCK P, EDWARDS MS.** Congenital nasal masses : CT and MR imaging features in 16 cases. Am J Neuroradiol **1991** ; 12 : 105-116

[2] **DEHESDIN D, ANDRIEU-GUITRANCOURT J.** Les kystes dermoïdes congénitaux du nez par rapport aux gliomes et méningocèles. Pathogénie, incidences thérapeutiques. Ann Chir Plast **1978** ; 23 : 7-16

[3] **DEMAEREL P, CASTEELS I, PEENE P et al.** Unilateral congenital nasolacrymal mucocele. Pediatr Radiol **1991** ; 21 : 511

[4] **GAILLARD J, HAGUENAUER JP, ZELLER PG, PIGNAT JC, RUSSIER M.** Les tuméfactions chroniques paralatéronasales chez l'enfant. J Fr Otorhinolaryngol **1984** ; 33 : 272-280

[5] **GHESTEM M, DHELLEMMES P, PELLERIN P.** Kystes et fistules dermoïdes congénitaux du nez, à propos de dix-neuf observations. Ann Chir Plast Esthet **1991** ; 36 : 183-191

[6] **GORALOWNA M, TARANTOWICZ W.** Imperforation of the nasolacrymal duct as a cause of nasal obstruction in the newborn. Rhinology **1979** ; 17 : 173-175

[7] **GORENSTEIN A, KERN EB, FACER GW, LOWS ER.** Nasal gliomas. Arch Otolaryngol **1980** ; 106 : 536-540

[8] **HEFFNER DK.** Problems in pediatric otorhinolaryngic pathology. III. Teratoid and neural tumors of the nose, sinonasal tract, and nasopharynx. Int J Pediatr Otorhinolaryngol **1983** ; 6 : 1-21

[9] **JAMES I, FREIDEL M.** Les angiomes « cyrano ». Pediatrie **1992** ; 47 : 409-413

[10] **Le CLEC'H G, BOURDINIERE J, BOURGUET J, FAIVRE J, Le MAREC B, LEGALL E.** Méningo-encéphalocèles fronto-ethmoïdales et gliomes nasaux. Ann Otolaryngol Paris **1980** ; 97 : 547-557

[11] **PAOLI C, FRANCOIS M.** Kystes lacrymonasaux. Ann Otolaryngol Paris **1993** ; 110 : 266-269

[12] **RAND PK, BALL WS, KULWIN DR.** Congenital nasolacrymal mucoceles : CT evaluation. Radiology **1989** ; 73 : 691-694

[13] **WARDINSKY TD, PAGON RA, KROPP RJ, HAYDEN PW, CLARREN SK.** Nasal dermoid sinus cysts : association with intracranial extension and multiple malformations. Cleft Palate J **1991** ; 28 : 87-95

Tumeurs cutanées

[14] **BEREZIN A, Le QUANG C, BEAUVILLAIN C.** Une tumeur inhabituelle du lobule du nez, nævus sébacé de Jadassohn. Ann Otolaryngol Chir Cervicofac **1970** ; 87 : 833-834

[15] **BRAUN-FALCO O, PLENIC G, WOLFF HH, WINKELMANN RK.** Dermatology Springer-Verlag. Berlin. **1984**

[16] **MOULIN G, GUILLAUD V.** Le rhinophyma. Ann Dermatol Venereol **1991** ; 118 : 319-322

Tumeurs osseuses

[17] **AUCLAIR PL, CUENIN P, KRATOCHIL FJ, SLETER LJ, ELLIS GL.** A clinical and histomorphologic comparison of the central giant cell granuloma and the giant cell tumor. Oral Surg Oral Med Oral Pathol **1988** ; 66 : 197-208

[18] **BLANCHARD P, HENRY JF, BRETON P, FREIDEL M.** La dysplasie fibreuse des maxillaires. Rev Stomatol Chir Maxillofac **1990** ; 91 : 362-367

[19] **CAMILLERI AE.** Craniofacial fibrous dysplasia. J Laryngol Otol **1991** ; 105 : 662-666

[20] **CHEN YR, NOORDHOFF MS.** Treatment of craniomaxillofacial fibrous dysplasia : how early and how extensive ? Plast Reconstr Surg **1990** ; 86 : 835-842. Comment in : Plast Reconstr Surg **1991** ; 87 : 799-800

[21] **DUBIN J, BORNHAUSER X, DESNOS J.** Ostéome des sinus paranasaux. J Fr Otorhinolaryngol **1977** ; 8 : 573-589

[22] **HADY MR, GHANAAM B, HADY MZ.** Aneurysmal bone cyst of the maxillary sinus. J Laryngol Otol **1990** ; 104 : 501-503

[23] **HASHIMOTO K, MASE N, IWAI K, SHINODA K, SAIRENJI E.** Desmoplastic fibroma of the maxillary sinus. Oral Surg Oral Med Oral Pathol **1991** ; 72 : 126-132

[24] **MARVEL JB, MARSH MA, CUTLIN FI.** Ossifying fibroma of the mid face and paranasal sinuses. Otolaryngol Head Neck Surg **1991** ; 104 : 803-808

[25] **McALLISTER RM, RUTTY GN, HANCOCK K, SANDERS R.** Cavernous haemangioma of the nasal bones. J Laryngol Otol **1992** ; 106 : 264-267

[26] **MIZUNO Z, KURUYANAGI M, AKIYAMA Y, KATAYAMA T, SUZUKI H, NAKONO Y.** Facial fibrous dysplasia : a case report. Oral Surg Oral Med Oral Pathol **1991** ; 72 : 284-288

[27] **MOHAMMADI-ARAGHI H, HAERY C.** Fibro-osseous lesions of craniofacial bones. Radiol Clin North Am **1993** ; 31 : 121-134

[28] **PECH A, CANNONI M, GRISOLI F, ZANARET M, de CUTTOLI JP.** Les ostéomes des sinus. Ann Otolaryngol Chir Cervicofac **1983** ; 100 : 29-37

[29] **ROSEN CA, COHEN JI, COALES FS.** Pathologic Quiz case : psammomatoid (juvenile) ossifying fibroma (POF) of the ethmoid sinus. Arch Otolaryngol Head Neck Surg **1992** ; 118 : 1128-1131

[30] **SCHWARTZ MS, CROCKETT DM.** Management of a large frontoethmoid osteoma with sinus cranialization and cranial bone graft reconstruction. Int J Pediatr Otorhinolaryngol **1990** ; 20 : 63-67

[31] **SMITH ME, CALCATERRA TC.** Frontal sinus osteoma. Ann Otorhinolaryngol **1989** ; 98 : 896-900

[32] **SOM PM, DILLON WP, SZE G, LIDOV M, BILLER HF, LAWSON W.** Benign and malignant sinonasal lesions with intracranial extension : differenciation with MR imaging. Radiology **1989** ; 172 : 763-766

[33] **TOLJANIC JA, LECHEWSKI E, HUVOS AG, STRONG EW, SCHWEIGER JW.** Aneuvrysmal bone cyst of the jaws : a case study and review of the literature. Oral Surg Oral Med Oral Pathol **1987** ; 64 : 72-77

Tumeurs odontogènes

[34] **MARSOT DUPUCH K.** Sinusite maxillaire révélatrice d'une localisation nasosinusienne d'un améloblastome. Ann Radiol **1991** ; 34 : 131-132

[35] **MARSOT DUPUCH K, BRUNEREAU L.** Kyste folliculaire remanié simulant une lésion sinusienne. Ann Radiol **1991** ; 34 : 146-148

[36] **MORAULT J, DELELZENNE J, MARSOT DUPUCH K, IYRIBOZ AT.** Pathologie bénigne du massif facial. Ann Radiol **1991** ; 34 : 60-69

[37] **WEBER AL.** Imaging of cysts and odontogenic tumors of the jaw. Radiol Clin North Am **1993** ; 31 : 101-120

Papillomes inversés

[38] **GILAIN L, PLANQUART X, Le LIEVRE G, GAMAIN J, COSTE A, PEYNEGRE R.** Papillomes inversés nasosinusiens. Ann Otolaryngol Chir Cervicofac **1992** ; 109 : 402-409

[39] **MYERS EN, FERNAU JL, JOHNSON JT, TABET JC, BARNES EL.** Management of inverted papilloma. Laryngoscope **1990** ; 100 : 481-489

[40] **NIELSEN PL, BUCHWALD C, NIELSEN LH, TOS M.** Inverted papilloma of the nasal cavity : pathological aspects in a follow-up study. Laryngoscope **1991** ; 101 : 1094-1101

[41] **PHILLIPS PP, GUSTAFSON RO, FACER GW.** The clinical behavior of inverting papilloma of the nose and paranasal sinuses. Laryngoscope **1990** ; 100 : 463-469

Tumeurs nerveuses

[42] **DONNELLY MJ, AI-SADER MH, BLAYNEY AW.** Benign nasal schwannoma. J Laryngol Otol **1992** ; 106 : 1011-1015

[43] **FERNANDEZ LIESA R, RIVARES ESTABAN J, PEREZ OBON J, ROS MENDOZA L, GAMBO GRASA P, de MIGUEL HERNANDEZ D.** Méningiome primitif nasosinusien. Ann Otolaryngol Cervicofac **1991** ; 108 : 34-37

[44] **FRIEDMAN CD, COSTANTINO PD, TEITELBAUM B et al.** Primary extracranial of the head and neck. Laryngoscope **1990** ; 100 : 41-48

[45] **STEVENS DJ, KIRKHAM N.** Neurofibromes of the paranasal sinuses. J Laryngol Otol **1988** ; 102 : 256-259

[46] **YOUNIS T, GROSS CW, LAZAR RH.** Schwannomas of the paranasal sinuses. Arch Otolaryngol Head Neck Surg **1991** ; 117 : 677-680

Tumeurs rares

[47] **AUFDEMORTE TB.** Hemangiopericytome like tumor of the nasal cavity, report of a case and review of the literature. Arch Otolaryngol **1981** ; 107 : 172-174

[48] **McNAB AA, WRIGHT JE.** Orbitofrontal cholesterol granuloma. Ophtalmology **1990** ; 97 : 28-32

[49] **RISGALLAH A, MICHEL G, FOUDA A, TETANYE E.** Sarcoïdose rhinopharyngée pseudotumorale chez l'enfant : à propos d'un cas. Ann Otolaryngol Chir Cervicofac **1989** ; 106 : 330-333

[50] **STORPER IS, NEWMAN AN.** Cholesteatoma of the maxillary sinus. Arch Otolaryngol Head Neck Surg **1992** ; 118 : 975-977